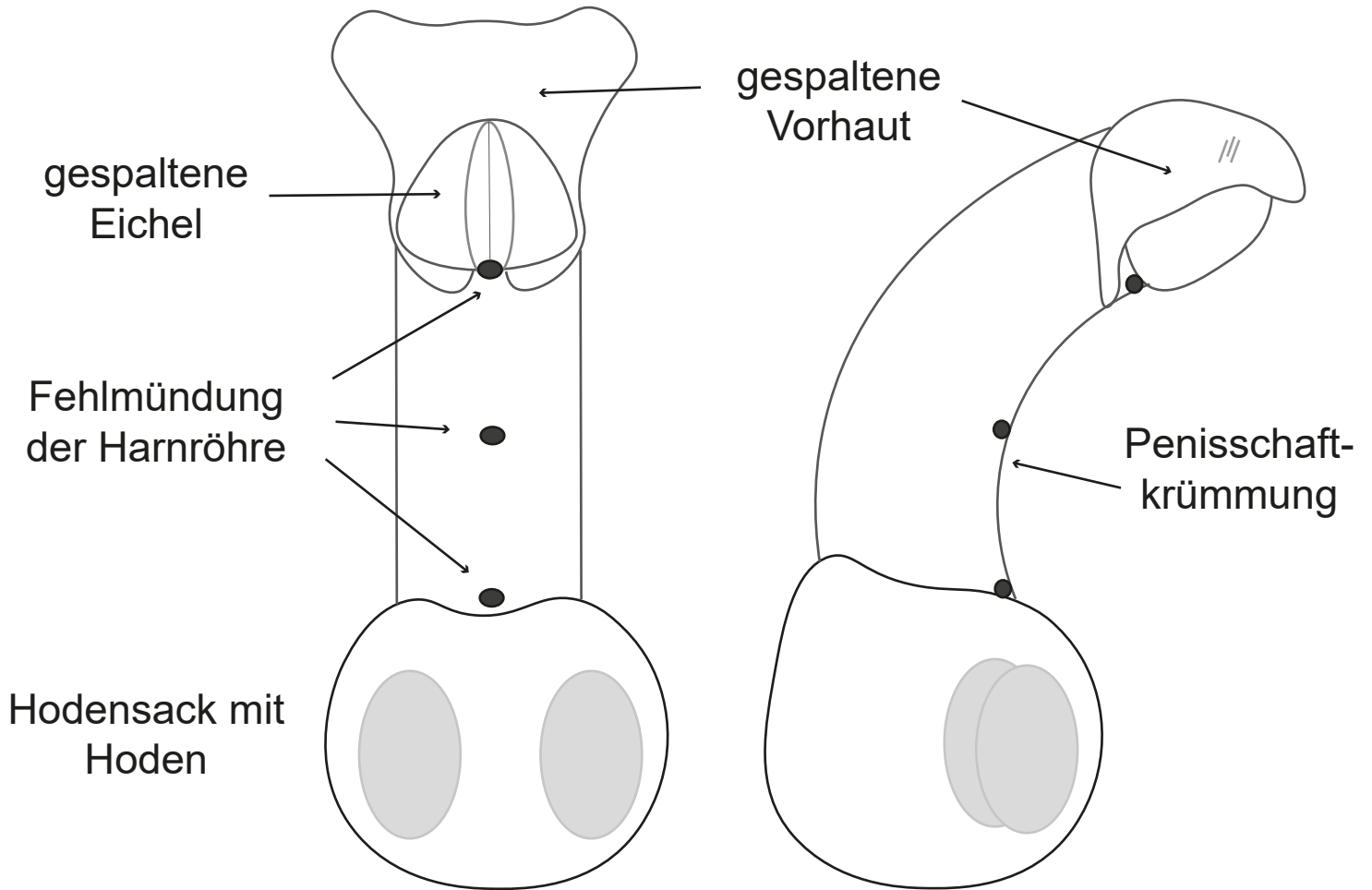


Hypospadie 1/2

vorher

Ansicht von unten

Seitansicht



nachher

Die Harnröhre mündet auf der Eichelspitze

Die Eichel ist geschlossen, die Vorhaut entfernt

