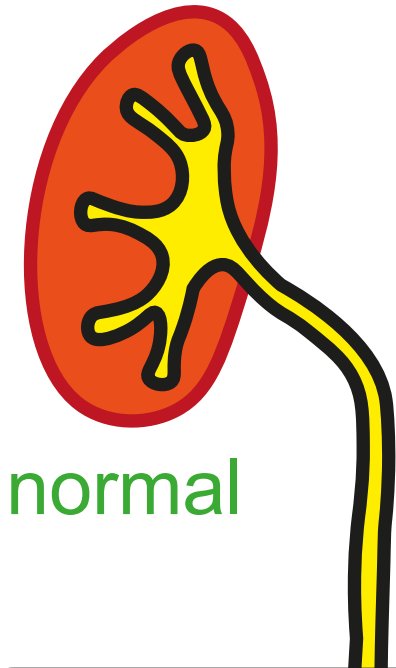


Doppelniere 2/4

Ureterocele



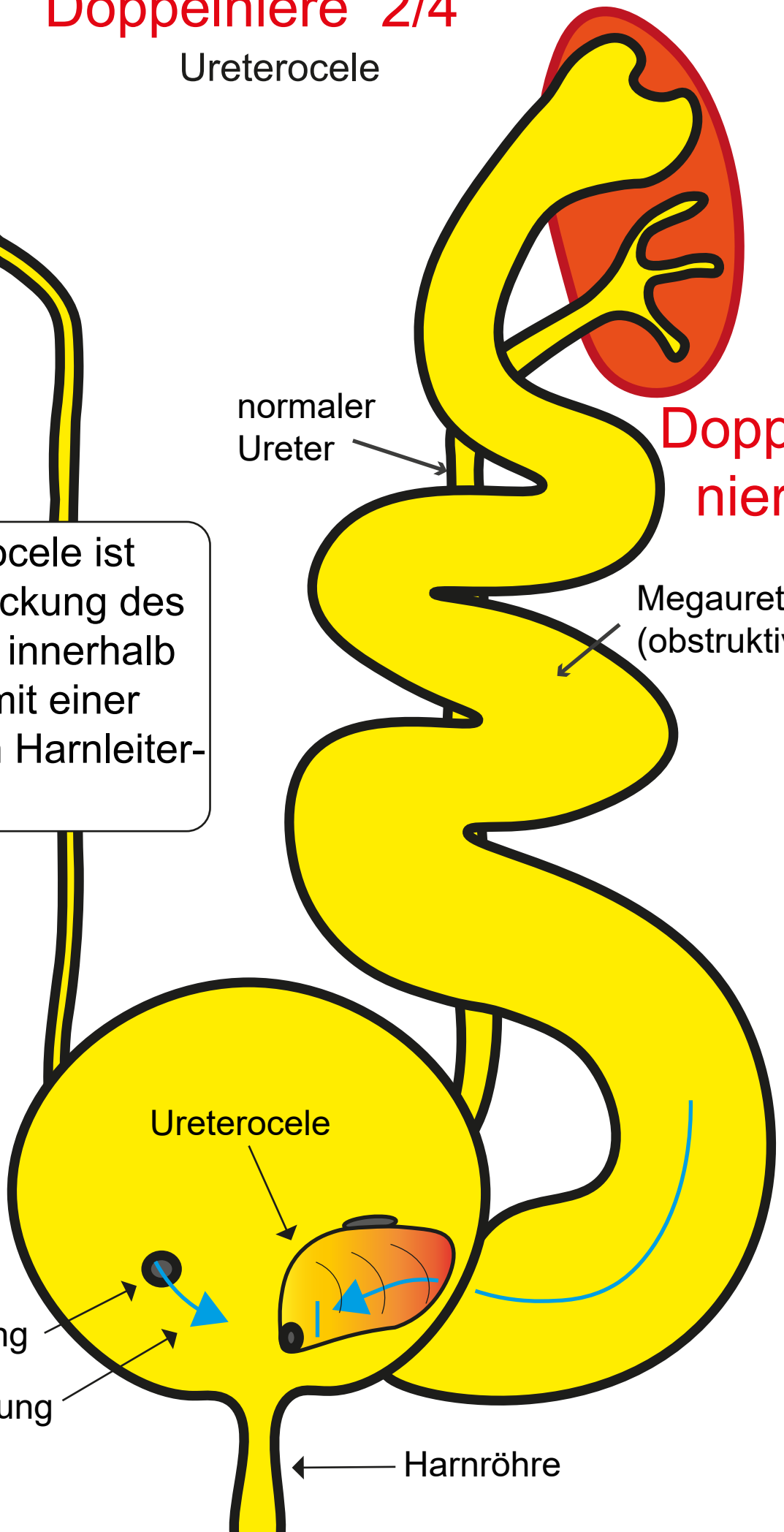
normal

Die Ureterocele ist eine Aussackung des Harnleiters innerhalb der Blase mit einer sehr engen Harnleitermündung.

normaler Ureter

Doppelniere

Megaureter (obstruktiv)



Harnleitermündung

Urinflussrichtung

Harnröhre